Implantate bei Patienten mit aggressiver Parodontitis

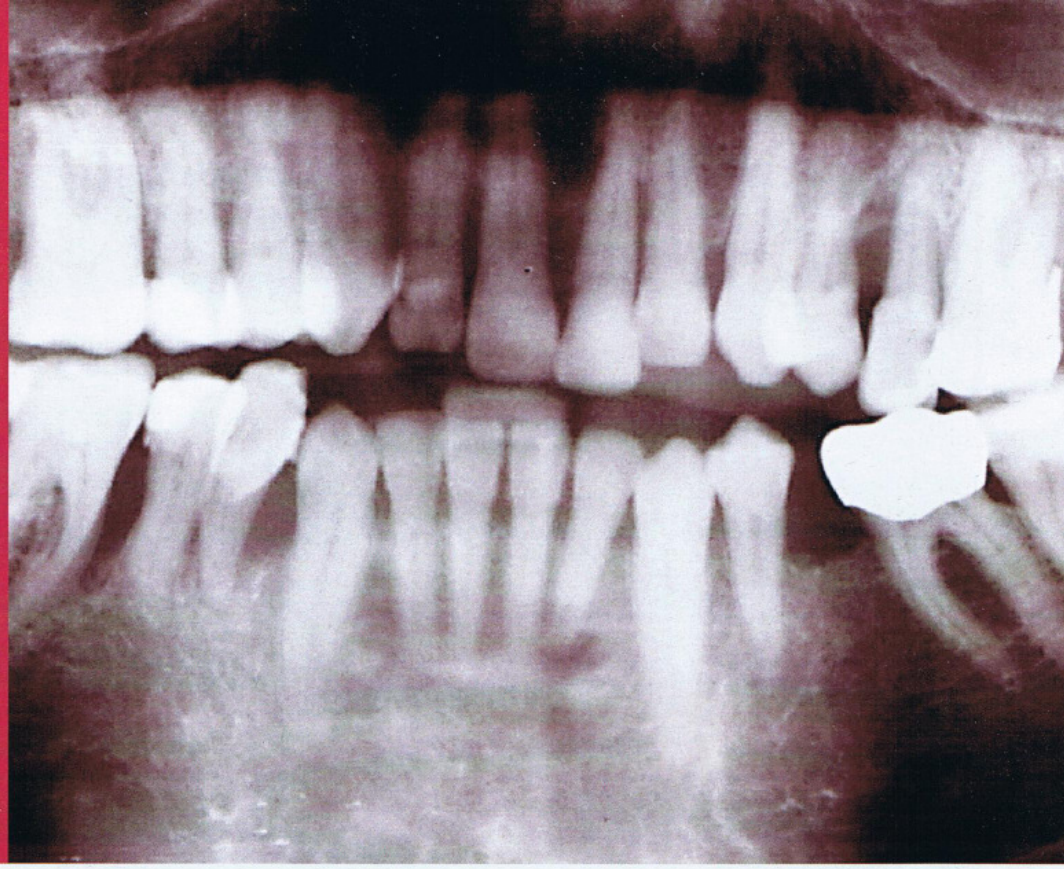

In der modernen Zahnmedizin hat der funktionelle und ästhetische Strukturerhalt oberste Priorität. Dabei ist es besonders für die implantologisch tätigen Zahnärzte wichtig, von Anfang an interdisziplinär, insbesondere parodontaltherapeutisch, zu denken und langfristig zu planen. Voraussetzung für einen dauerhaften Therapieerfolg (Vermeidung von periimplantären Entzündungen) sind dabei reizlose Parodontalverhältnisse. Der Einbeziehung parodontaler „Risikopatienten" in implantatprothetische Behandlungskonzepte kommt in Zukunft große Bedeutung zu.

Igor Borrmann,
Ulrich Daum,
Gregor Pocklitz

Der 52jährige männliche Patient stellte seit einigen Tagen Lockerungen der Zähne fest. Er gab an, zwei Mal täglich die Zähne zu putzen (ohne Interdentalhygiene) und halbjährliche Kontrollen beim Zahnarzt durchführen zu lassen. Seit 20 Jahren habe er Zahnfleischbluten, der Vorbehandler habe mehrfach PA-Therapien durchgeführt, die jedoch subjektiv erfolglos blieben.

Im Befund und der Röntgendiagnostik zeigten sich die nicht erhaltungswürdigen Zähne 17, 16, 15, 21, 25, 26, 27, 38, 44 und 48 als Folge einer schweren Parodontitis. Nach einer professionellen Zahnreinigung, dem Anfertigen von Situationsmodellen und einer ausführlichen Therapiebesprechung mit dem Patienten wurden diese extrahiert. Zehn Tage später wurde ein Langzeitprovisorium eingegliedert. Im IV. Quadranten konnten die Zähne 45–47 (LG III) so parodontalhygienefreundlich geschient werden, um einen Langzeiterfolg zu ermöglichen.

Im Zuge der sich anschließenden Parodontaltherapie wurde in der Initialphase auch ein Keimtest durchgeführt, der einen massiven Befall mit Actinobacillus actinomycetemcomitans nachwies. Deshalb wurde direkt im Anschluß an die Full Mouth Desinfection mit dem Winkelhoff-Cocktail (3×500 mg/d Amoxicillin + 3×400 mg/d Metronidazol für 8 Tage) systemisch antibiotisch therapiert.

Besonders bei einem so komplexen Fall ist eine ausführliche Motivation und Anleitung des Patienten zu einer perfekten Mundhygiene Voraussetzung für implantatchirurgische Planungen. Dabei müssen ganz bewusst Heil- und Ruhephasen sowie parodontale Nachbehandlungen eingeplant werden, denn nur nach einer konsequenten und vollständigen Elimination aller parodontalen Nischen und dem Schaffen von entzündungsfreien Parodontalverhältnissen ist eine Implantation Erfolg versprechend. Aus diesem Grund erfolgte die implantologische Versorgung im

Korrespondenzadresse

Zahnärztliche Praxisklinik
Dr. Igor-Michael Borrmann &
Klaus-Ulrich Daum,
Gregor Pocklitz,
DH Monika Orzan
Rosensteinstraße 2
70806 Kronwestheim

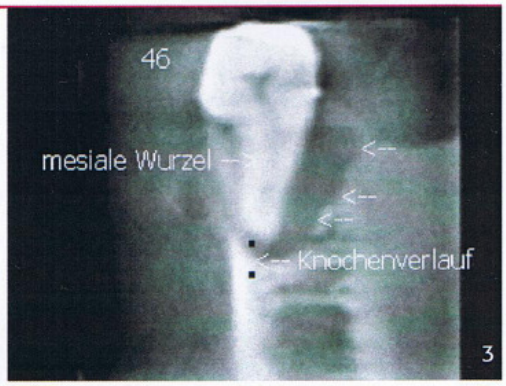

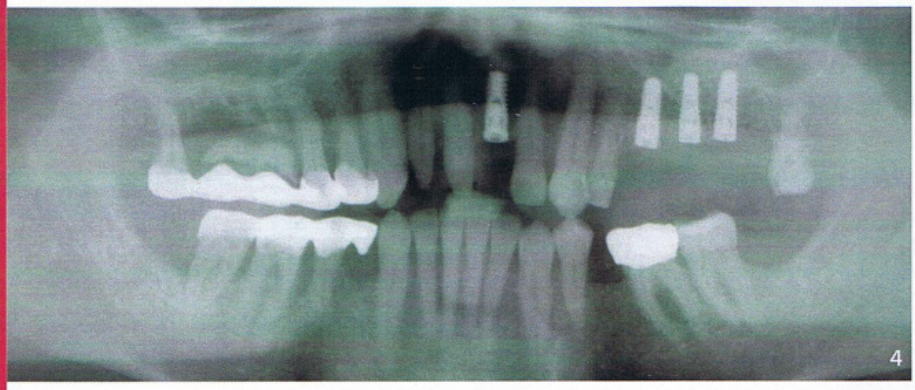

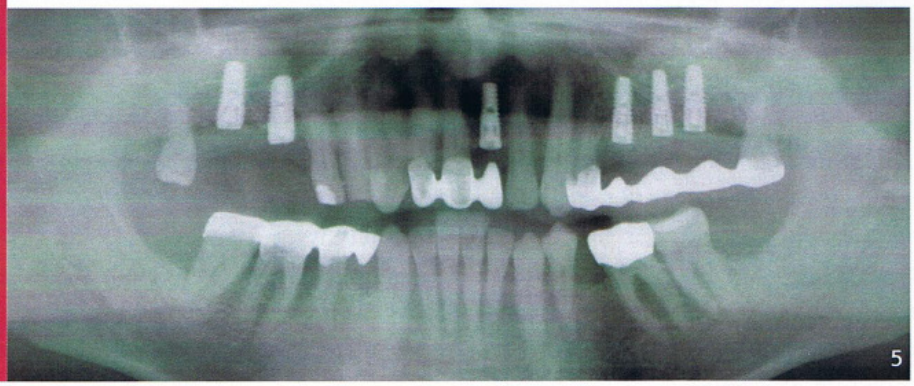

Abb. 1 Ausgangssituation 05/02

Abb. 2 04/04 Situation nach Extraktion

Abb. 3 DVT Einzelbild mesiale Wurzel 46 mit deutlichem Knochenabbau um den Apex herum

Abb. 4 05/04 Kontrollröntgen nach externem Sinuslift im II. Quadranten, Implantation 21, 25, 26, 27. I. Quadrant mit Langzeitprovisorium

Abb. 5 06/04 Kontrollröntgen nach externem Sinuslift im I. Quadranten, Implantation 16, 17

I. Quadranten vier Wochen zeitverzögert. Hier zeigt sich oft, wie wertvoll ein Langzeitprovisorium für Patient und Zahnarzt sein kann.

Auch bei der Auswahl der Implantate liegt ein Hauptaugenmerk auf der Hygienefähigkeit und einer langfristig stabilen parodontalen Situation. Die SKY Implantate der Firma bredent medical haben einen 2 mm breiten polierten Rand und wurden suprakrestal inseriert. So kann sich ein kräftiger marginaler Randsaum ohne zusätzlichen Knochenverlust ausbilden, der auch im Röntgenbild nachweisbar ist.

Die implantatchirurgische Therapie umfasste einen beidseitigen externen Sinuslift mit zeitgleicher Implantation.

Nach einer Einheilzeit von fünf Monaten erfolgte die Freilegung, gut einen Monat später wurde die prothetische Versorgung zementiert. Dabei ist besonders bei festsitzenden Versorgungen eine gute Hygienefähigkeit des Zahnersatzes von hoher Priorität. Nach der Versorgung des Unterkiefers wurde der Patient in ein engmaschiges Recall entlassen, das besonders bei Implantatpatienten wichtig ist, gilt es doch, Entzündungen und Reinfektionen durch kritische Reevaluationen möglichst frühzeitig zu erkennen und zu therapieren. Dabei ist es unumgänglich regelmäßig Kontrollröntgenbilder anzufertigen und auch mit dieser Unterstützung dem Patienten Therapie-, Heil- und Langzeiterfolg zu erläutern. Nur so ist eine langfristige Motivation des Patienten zur tagtäglichen Mundhygiene möglich.

Zwei Jahre nach erfolgreicher Osseointegration kommt es nur noch vereinzelt zu Implantatverlusten, für die vor allem bakterielle Besiedlungen und okklusale Fehlbelastungen der Implantatpfeiler als Ursache diskutiert werden (Adell et al. 1981 und 1986, Jemt et al. 1989, Quirynen et al. 1992). In unserem Patientenfall zeigten sich zwei Jahre post OP keine ökologischen Nischen, PSI 0, röntgenologisch ist ein kräftiger kortikaler Knochen und

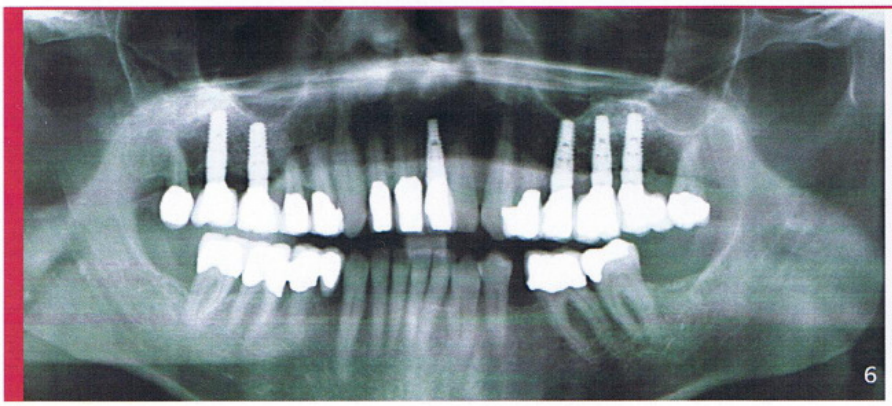

Abb. 6 12/06 Kontrollröntgen zwei Jahre nach prothetischer Versorgung

Abb. 7 12/06 Klinische Situation

eine gute Regeneration der Knochentaschen besonders auch in Regio 45/46 nachweisbar.

Die Kombination von Implantaten und PA-Problempatienten schließen sich also bei guter Vorbehandlung nicht gegenseitig aus.

Die konsequente Extraktion nicht erhaltungswürdiger Zähne und deren Ersatz durch Implantate mit sicherer Osseointegration, wie das hier verwendete SKY Implantatsystem von bredent medical, verbessern langfristig das intraorale Bakterienmilieu und ermöglichen auch langfristig eine gute Prognose selbst bei kritischen Patientenfällen.